

Comprometidos con la promoción del autocuidado, prevención y detección temprana del cáncer.

TESTIMONIO

“Estoy muy feliz de haber tenido la opción de un trasplante de médula ósea”

Con 18 años, a Laura Barrera le diagnosticaron un linfoma de Hodgkin, cáncer originado en los ganglios linfáticos que afecta, principalmente, a personas jóvenes.

En 2019, Laura Barrera estaba en trabajos de verano en la localidad de Ñipas, construyendo casas., cuando una noche la despertó un dolor muy fuerte en la espalda. Creyó que se debía al esfuerzo, pero luego volvió a su hogar en Chillán y la molestia seguía, por lo que sospechó que su problema ya no era muscular.

“Con mi mamá visitamos algunos médicos, hasta que un día fui a donar sangre -lo hago todos los años por una promesa que le hice a mi abuelo- y me pincharon el dedo; ahí me dijeron que tenía los glóbulos rojos muy bajos. Mi mamá quedó con muchas dudas, empezó a preguntar e investigar, y después de gestiones que hizo mi papá, me internaron en Concepción para hacerme una cantidad gigante de exámenes. Notaron un ganglio inflamado en el abdomen, le hicieron una biopsia y el médico dijo que probablemente era cáncer. Mi reacción fue ‘no puede ser’, yo pensaba que el cáncer le daba a la gente mayor”, cuenta Laura, que entonces tenía 18 años y empezaba cuarto medio.

Su mamá, Paula, recordó que hace años había contratado el Convenio Oncológico Fondo Solidario de FALP pensando en la protección de su familia en la eventualidad de que requirieran un tratamiento oncológico. “Ella siempre ha sido así, precavida”, dice Laura. Con su madre, su padre, Marcelo, y su hermano, Benjamín, viajaron entonces a Santiago para una consulta en FALP.

“Yo estaba inmadura, súper asustada, con mucha rabia conmigo porque no entendía lo que pasaba, pero el doctor me dijo que el linfoma de Hodgkin era un cáncer común entre jóvenes, que estaba muy estudiado, que yo tenía un buen pronóstico y que me quedara tranquila. Y me fui calmando. Fue muy loco no poder hacer las cosas que quería hacer, pero había que poner pecho a las balas nomás”.

Se sometió a sesiones de quimioterapia, las que terminaron en noviembre de ese año; luego salió del colegio y durante 2020 tomó clases en un preuniversitario para preparar la prueba de ingreso a la universidad. Quería estudiar Psicología. Pero para cuando le tocó realizar su control anual, sintió algo en la ingle. Pensó que quizás se había golpeado sin notarlo, pero también en que podía tratarse de una recaída.

“El doctor me había comentado esa posibilidad. Así es que cuando se confirmó, tomé la noticia con mucha más calma que la vez anterior, sin miedo y contenta de que lo diagnosticaran rápido. Además, en todo el proceso he estado muy acompañada de mi familia, que me iba sosteniendo para que no cayera tan fuerte; mis amigos también estuvieron conmigo siempre, especialmente Gaby, Vale, Cata, Javi, Catita, Barbi y Eimy. Es lo más importante para mí”.

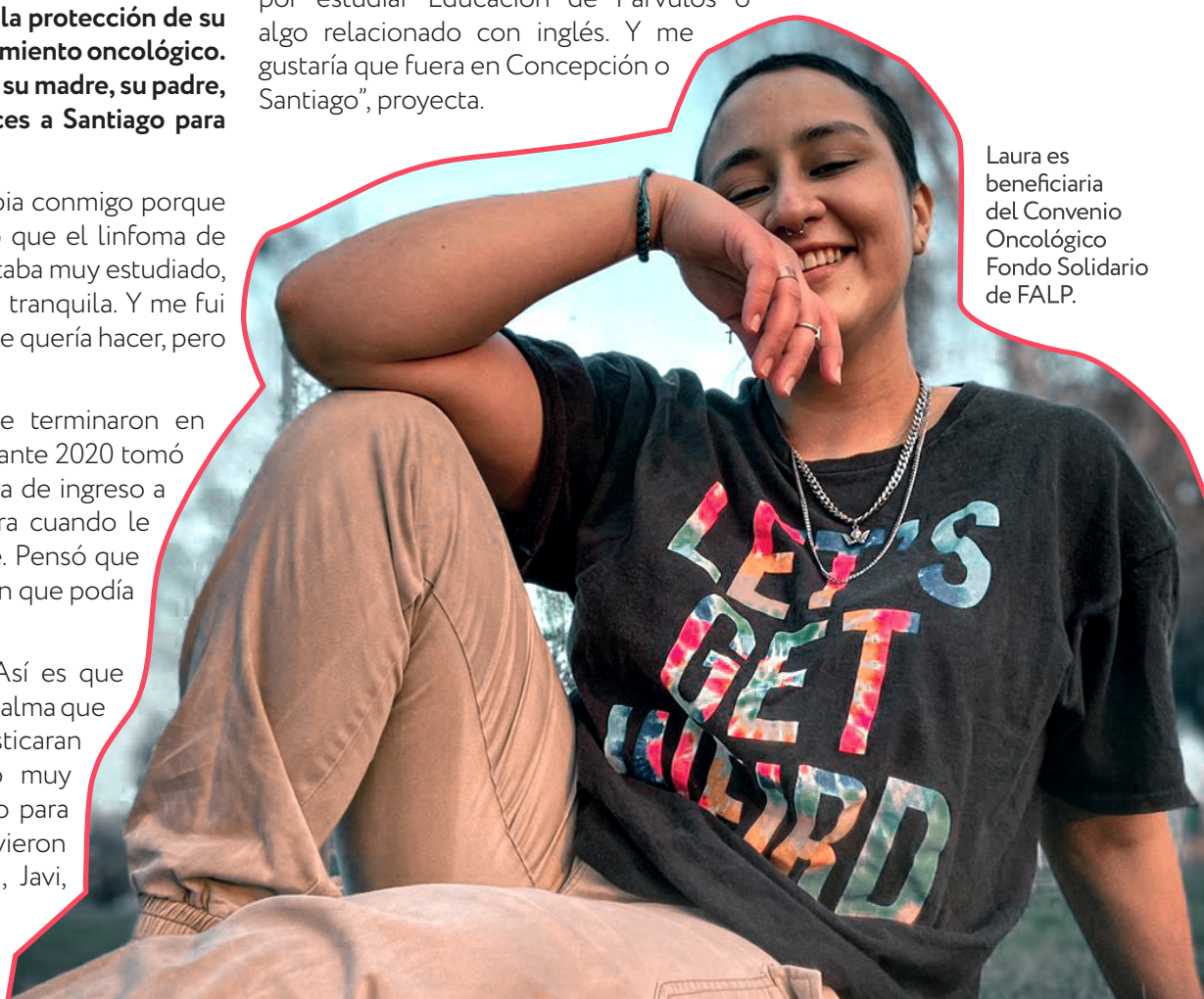En esta ocasión, le plantearon realizarse un trasplante autólogo de médula ósea -con sus propias células madre-, alternativa de tratamiento con intención curativa para linfomas en recaída: “Yo dije ‘¡claro, ya estamos aquí!’ Estoy muy feliz de haber podido tener esa opción”.

Esto le significó permanecer internada durante una semana, lapso en el que recibió la intensa quimioterapia previa al trasplante. No podía recibir visitas, tuvo días buenos y malos, pero siempre se sintió contenida por su equipo médico.

“Lo que más me afectó fue la caída del pelo y ver cómo mi cuerpo cambiaba con las quimios. Pero aprendí a quererme en todas las formas, con pelo y sin pelo. Mi amor propio creció al vivir esta experiencia; no elegí vivirla, pero me sirvió mucho”.

Laura se sometió al trasplante en abril. Hoy su pelo crece -“creo que ahora será crespo”- y está en preuniversitario otra vez, aunque en este tiempo sus planes han cambiado: “Mi cerebro y mi corazón se inclinan por estudiar Educación de Párvulos o algo relacionado con inglés. Y me gustaría que fuera en Concepción o Santiago”, proyecta.

Laura es beneficiaria del Convenio Oncológico Fondo Solidario de FALP.



Los síntomas comunes que pueden esconder un linfoma

La inflamación de un ganglio en general responde a procesos infecciosos comunes, pero también es el principal síntoma de este cáncer hematológico.

Los ganglios linfáticos forman parte del sistema inmune. Están distribuidos en todo el cuerpo y en ocasiones es posible detectar su reacción ante procesos infecciosos, como cuando, por ejemplo, aumentan de tamaño en la zona del cuello producto de una amigdalitis. Sin embargo, el crecimiento de uno o varios ganglios, asociado a determinadas características clínicas, puede tratarse también de un linfoma.

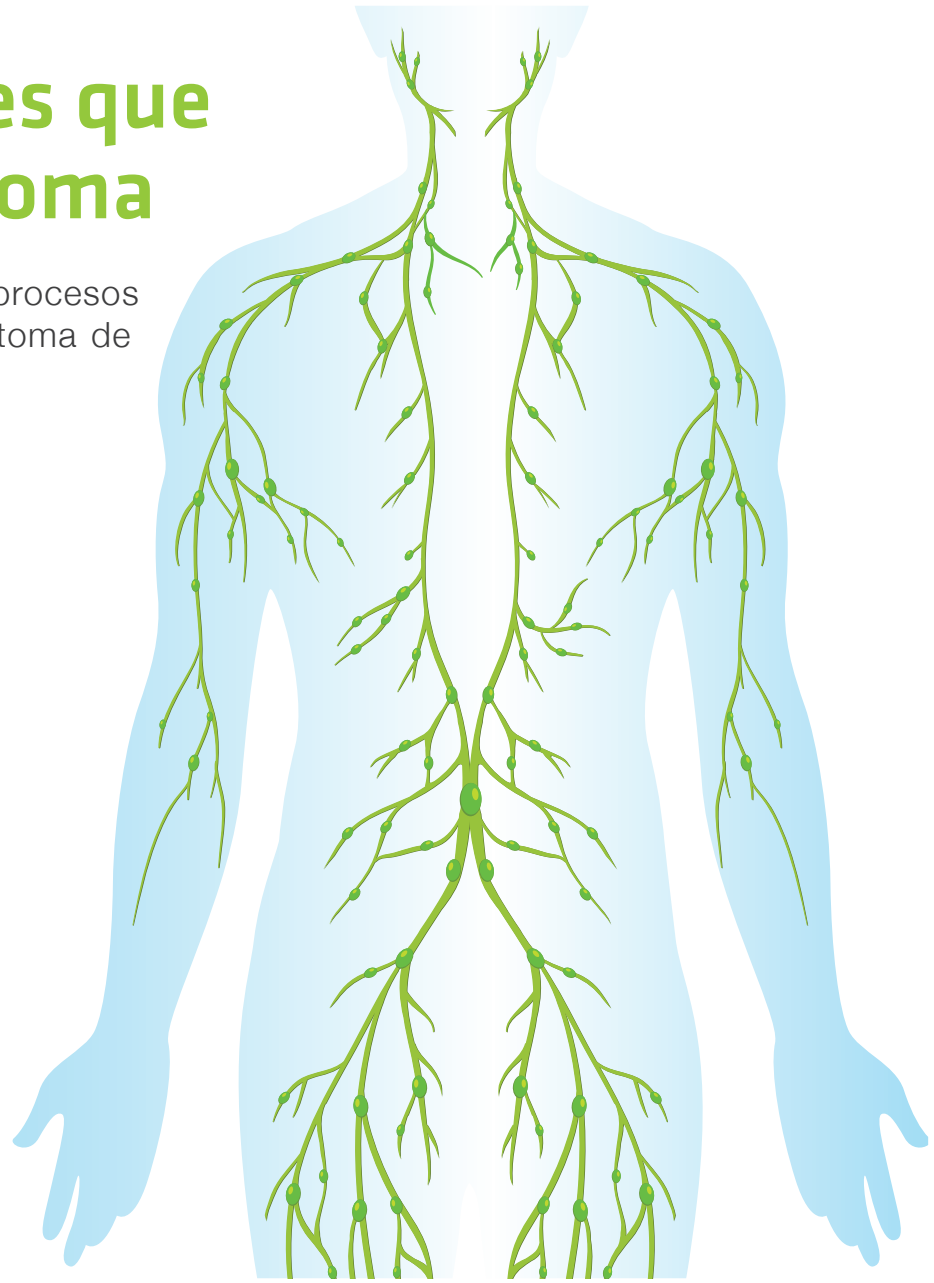
“El linfoma es el cáncer hematológico más frecuente y puede originarse en los ganglios, el bazo, la médula ósea y eventualmente cualquier órgano del cuerpo. Alrededor de dos tercios de los casos son ganglionares, pero hasta un tercio pueden afectar sitios extraganglionares, como el estómago, la piel, los huesos, el hígado y el sistema nervioso, entre otros”, explica el Dr. Raimundo Gazitúa, Subdirector médico de Hematología Oncológica.

Un ganglio aumentado de tamaño (adenopatía) no es por sí solo una señal de linfoma, ya que ese crecimiento puede responder a distintas causas. “Las adenopatías benignas habitualmente son de hasta dos centímetros, al palparlas son blandas, duelen y son móviles, y en general acompañan otros procesos inflamatorios como las infecciones. Pero los ganglios de aspecto tumoral suelen ser más grandes, indoloros, duros y muchas veces no se mueven al tocarlos. Además, hay ciertas ubicaciones anatómicas que hacen sospechar que los ganglios son malignos, como arriba de la clavícula”.

Estos elementos clínicos, agrega, deben guiar al médico: “Si piensa que es una enfermedad benigna, recetará antiinflamatorios o antibióticos, y si con ellos los síntomas no desaparecen al cabo de un mes, será necesaria una biopsia. Por otra parte, si se sospecha que un ganglio es patológico, la biopsia para descartar o confirmar un linfoma u otro cáncer debe indicarse de inmediato. Eso nos permite llegar a tiempo y hacer diagnósticos de manera oportuna”.

Existen los linfomas de Hodgkin y los No Hodgkin, los que a su vez se van subdividiendo hasta conformar un universo de alrededor de 50 tipos de esta enfermedad, con particularidades que permiten especificar su diagnóstico y personalizar su tratamiento.

Cada subtipo determina su presentación clínica y su pronóstico. La edad de presentación también se asocia al tipo de la enfermedad. Mientras que el linfoma de Hodgkin afecta principalmente a gente más joven —“hay un primer peak entre los 20 y 40 años, y luego uno menor, sobre los 60 años”— el linfoma No Hodgkin suele desarrollarse en torno a los 60 años.



Síntomas

La principal manifestación es una adenopatía, es decir, el aumento de volumen de un ganglio en la zona cervical, axilar, supraclavicular o inguinal, que presenta las siguientes características:

- Persiste más de un mes.
- No se mueve a la palpación.
- Indoloro.
- Consistencia dura.
- Habitualmente mide más de 1,5 cm.

También puede haber fiebre, sudoración o baja de peso.

Tipos

Los dos tipos generales de linfoma son el linfoma de Hodgkin y el linfoma no Hodgkin (LNH). Sin embargo, existen alrededor de 50 subtipos de este cáncer.

	Hodgkin 5 tipos	Edad de presentación: principalmente en personas jóvenes.
Linfocitos B	No Hodgkin de linfocitos B (como linfoma difuso de células grandes, linfoma folicular, linfoma de manto, linfoma de MALT).	Edad de presentación: principalmente adultos mayores.
Linfocitos NK	No Hodgkin de linfocitos NK (Natural Killer)	
Linfocitos T	No Hodgkin de linfocitos T	

Trasplante

Hoy es posible realizar un manejo multimodal de los linfomas, con quimioterapia sistémica convencional, inmunoterapia, radioterapia, terapias blanco que actúan directamente en la célula tumoral, y también trasplante de progenitores hematopoyéticos (trasplante de médula ósea).

Este último “es una alternativa terapéutica para los linfomas que recaen, así como para los refractarios (que no responden al primer tratamiento) y linfomas del manto (un subtipo de linfoma de No Hodgkin) en primera remisión”, explica la Dra. Carolina Guerra, jefa del Programa de Trasplante de Progenitores Hematopoyéticos de FALP.

La especialista precisa que el tipo de trasplante al que se someten estos pacientes, en la mayoría de los casos, es autólogo. Es decir, se les implantan sus propias células madre.

“Estas terapias tienen una intención curativa en los pacientes, son una importante alternativa de tratamiento. Por ello buscamos también apoyar al sistema público de salud y formamos parte de una red de prestadores para trasplantes. Con nuestro programa colaborativo esperamos disminuir la brecha que existe en el acceso a trasplantes”, finaliza la Dra. Guerra.

Radiología intervencional: qué es y cuáles son sus beneficios

La radiología intervencional consiste en el uso de técnicas de imagen para guiar procedimientos que pueden ser tanto diagnósticos como terapéuticos. Para los pacientes, constituye una alternativa simple, más rápida y segura en el manejo de su enfermedad.

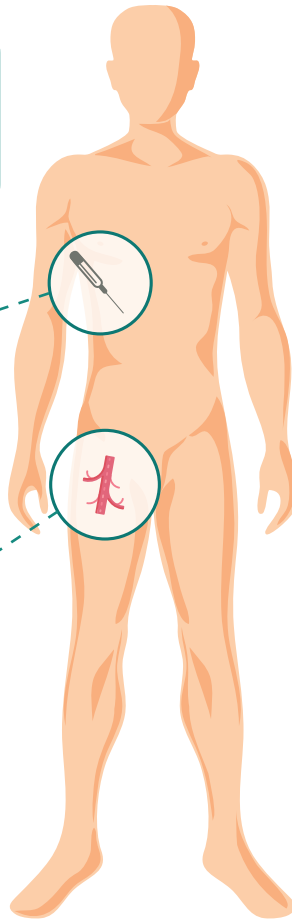
Procedimientos:

Percutáneos (a través de la piel).

Usando técnicas de imagen, se ubica el tumor para llegar hasta él con una aguja. Esto, con el fin de realizar una biopsia o de tratar la lesión destruyendo las células cancerosas, mediante la inyección de agentes químicos o calor.

Endovasculares.

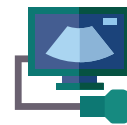Con la guía de un angiógrafo, se accede en tiempo real a una arteria (generalmente la femoral, en la ingle) para administrar un medicamento o material que bloquee el flujo de sangre hacia el tumor, cortando así el suministro de nutrientes que requiere para desarrollarse. Esto permite controlar su crecimiento o incluso disminuir su tamaño.



Objetivos:

- 1 **Terapia definitiva.** Es una alternativa para tratar lesiones que no es posible abordar con otro tipo de terapias.
- 2 **Terapia puente.** Ofrece la posibilidad de optimizar resultados de una terapia definitiva o extender el periodo de tiempo hasta que esta se realice.
- 3 **Manejo paliativo.** Permite alivio del dolor (actuando sobre nervios que lo producen) o realizar drenaje en casos de acumulación de líquido en el tórax o en el abdomen.
- 4 **Manejo de complicaciones quirúrgicas.** Especialmente sangrados posquirúrgicos, que se controlan bloqueando arterias por vía endovascular.

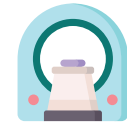Técnicas de imagen:



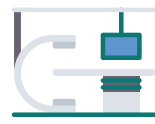
Ecografía (ultrasonido).



Resonancia magnética.



Tomografía computada (TAC o scanner).



Angiografía.

El uso de diferentes tipos de imágenes -como ecografías o scanners- es una herramienta regular en el ámbito del diagnóstico de enfermedades. Pero, para los pacientes con cáncer, el alcance de estos recursos puede ser incluso mayor, al facilitar, simultáneamente, otro tipo de intervenciones claves para el manejo de la enfermedad.

“La radiología intervencional es el uso de técnicas de imagen para guiar procedimientos que pueden ser diagnósticos o terapéuticos, de una manera segura, más simple y rápida si se les compara con otros tratamientos, como puede ser una cirugía”, explica el Dr. Rodrigo Bazaes, jefe de la Unidad de Imagenología de FALP. “Esto involucra importantes beneficios para los pacientes, en términos de que se acortan los periodos de hospitalización -que pueden reducirse de 5 a 1 o 2 días- y de recuperación, al no haber cicatrices quirúrgicas”, agrega.

El especialista comenta que esta rama de la imagenología tiene una larga historia

desde su inicio con estudios diagnósticos, convirtiéndose en una alternativa a los procedimientos quirúrgicos para realizar biopsias: “Usando la ecografía como guía, y mediante una aguja rígida, podemos penetrar el tejido para ir de manera dirigida al lugar que se desea estudiar, obteniendo tejido tumoral y evitando dañar otras estructuras. Esto ya está establecido de manera rutinaria en el área de cáncer de mama y de tiroides. En las últimas décadas se ha avanzado en este tipo de procedimientos, pudiendo acceder a estructuras un poco más profundas gracias al uso de la tomografía computada -o scanner- y de resonancia magnética”.

Sin embargo, es el capítulo referido a procedimientos terapéuticos, de más reciente desarrollo, el que representa mayores novedades en el ámbito de la radiología intervencional, cuenta el Dr. Bazaes. Esto hace posible tratar el cáncer con técnicas de ablación -que “queman” el tumor- o que

ayudan a optimizar los resultados de otras terapias, “logrando un tratamiento específico sobre el lecho tumoral”.

En la definición de la línea de tratamiento de un paciente debe participar un equipo multidisciplinario de especialistas, que es el que determina que la radiología intervencional constituye la terapia más adecuada para esa persona en particular.

“El abanico de procedimientos disponibles requiere de especialistas en los diferentes tipos de imágenes. Su realización está a cargo de un equipo multidisciplinario de profesionales que incluye al radiólogo intervencional, una enfermera, un tecnólogo médico, TENS y anestesiólogo en la mayoría de las ocasiones, todos con conocimientos específicos en el área. En FALP tenemos las condiciones para utilizar la gama completa de herramientas de radiología intervencional, abriendo a los pacientes las posibilidades de tratamiento para su enfermedad”, destaca el Dr. Bazaes.

CONVENIO ONCOLÓGICO FONDO SOLIDARIO

▶ Protéjase a través de su empresa info.convenio@falp.org



El aumento del cáncer de garganta entre pacientes jóvenes

Es importante consultar cuando hay síntomas persistentes que no ceden a los tratamientos habituales.

Los cánceres de cabeza y cuello son un conjunto de tumores que afectan a diferentes subsitios anatómicos de la vía aerodigestiva superior. Se trata de patologías en su mayoría prevenibles, puesto que sus principales factores de riesgo son el tabaco, el alcohol y, cada vez en mayor medida, la infección por Virus Papiloma Humano.

“Se ha visto un preocupante aumento de los cánceres de orofaringe, que es la parte de atrás de la garganta e incluye la base de la lengua y las amígdalas. Este incremento está muy relacionado con un número cada vez más alto de casos asociados al VPH”, explica el Dr. Matías Lavín, cirujano de cabeza y cuello del Instituto Oncológico FALP.

La preponderancia alcanzada como factor de riesgo por el VPH -virus muy común en la población, de transmisión sexual y más conocido por causar cáncer cervicouterino- ha hecho que, además, cambie la edad de presentación de los cánceres de orofaringe.

“La edad habitual para el diagnóstico de este cáncer era alrededor de los 50 a 55 años. Ahora estamos viendo pacientes desde los 30 años con el VPH como único factor de riesgo, que no han sido fumadores o han consumido muy moderadamente alcohol”, comenta el especialista.

De esta manera, la vacuna contra el VPH se suma como una herramienta más en la prevención a los llamados a evitar o limitar el consumo de tabaco y alcohol. “Si bien la vacuna se recomienda principalmente en la edad infantil -antes de exponerse al virus-, hoy se está viendo en las guías internacionales que tiene beneficios en pacientes adultos para evitar posibles nuevos contagios con cepas distintas, más agresivas”, afirma.

SEÑALES

Los síntomas de los cánceres de cabeza y cuello van a depender del subsitio anatómico en que se presente el tumor. “En el caso de la orofaringe, mayoritariamente se presenta

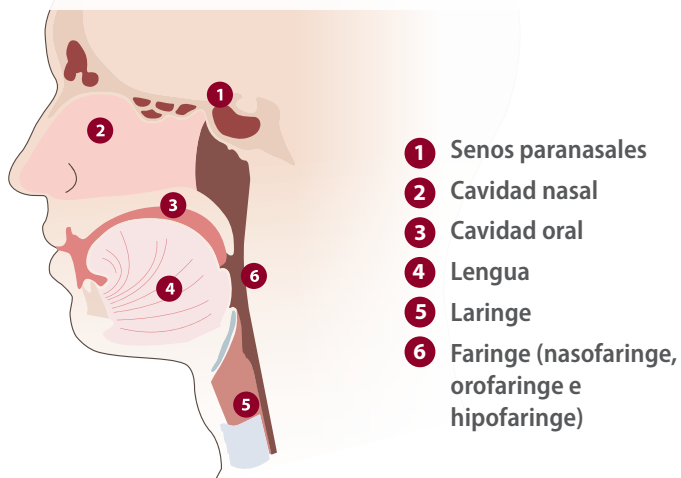
un dolor en la región de las amígdalas, el que puede irradiar hasta los oídos, y es persistente y no cede con tratamientos habituales”.

El error de atribuir estas señales a una amigdalitis o faringitis, dice el especialista, influye en que esta enfermedad suele diagnosticarse de forma tardía.

“Muchas veces estos pacientes tienen múltiples consultas. Probablemente al inicio el tumor no se ve bien, entonces se les receta un antibiótico o antiinflamatorio, y la persona tiende a esperar demasiado antes de ir nuevamente al médico”, dice el Dr. Lavín.

Detectar a tiempo un cáncer de cabeza y cuello puede marcar una importante diferencia en su pronóstico. Es por esto que se debe estar atento a sus señales: “Los síntomas pueden confundirse con una enfermedad infecciosa, de manera que es importante que los pacientes consulten si pasan 10 a 15 días y no han mejorado con antibióticos u otros tratamientos. En esos casos, deben acudir a un especialista”.

Los tumores de cabeza y cuello -más precisamente, de la vía aerodigestiva superior- son los que afectan a los espacios alrededor de la nariz (senos nasales), así como el interior y zona detrás de la nariz; la cavidad oral, que incluye lengua, encías, paladar, mucosa de la mejilla y glándulas salivales; la laringe y la faringe (garganta), conformada por nasofaringe, orofaringe e hipofaringe.



Principales síntomas

Los síntomas de los cánceres de cabeza y cuello dependen del subsitio anatómico en que se desarrolla el tumor. Es importante consultar cuando persisten por más de 10 a 14 días pese a los tratamientos habituales.

Orofaringe:

- Dolor y/o aumento de volumen en la región de las amígdalas.
- Bulto en el cuello.

Cavidades nasales:

- Sangrado nasal de difícil manejo.

Laringe:

- Disfonía.

Cavidad oral:

- Úlceras en el interior de la boca.
- Lesiones blanquecinas o muy rojizas.
- Dolor asociado a estas lesiones.

Factores de riesgo



Consumo de tabaco




Consumo de alcohol



Virus Papiloma Humano

Convenio Oncológico



¿El Convenio Oncológico de FALP tiene deducibles?

No. El Convenio Oncológico Fondo Solidario no tiene topes ni deducibles. Tampoco limita el número de eventos. Afiliándote a través de tu empresa o empleador, accedes a la mayor cobertura en tratamientos hospitalarios y ambulatorios, en el Instituto Oncológico FALP.

Contáctanos en el 800 24 8800.

GRACIAS A SU APOORTE, **CADA AÑO MÁS DE 30.000 CHILENAS** PUEDEN REALIZARSE UNA MAMOGRAFÍA GRATUITA

Hágase socio donaciones@falp.org

